

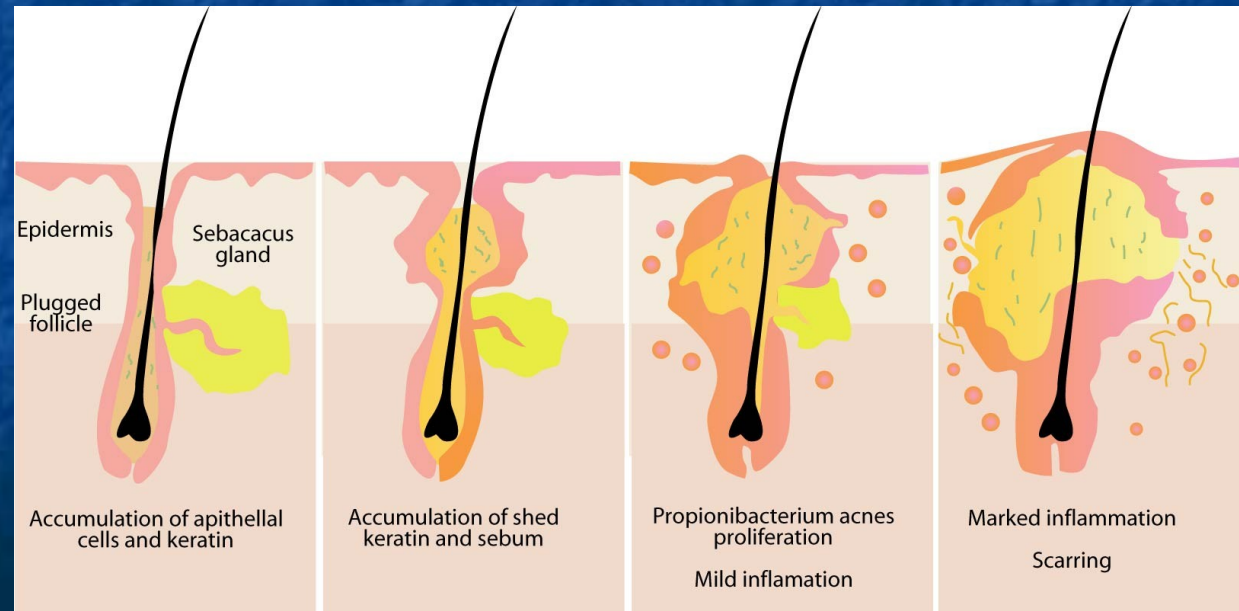
# Akne

Terje Kukk  
SA TÜK nahahaiguste kliinik  
EAP 10.04.2015

- on naha rasunäärmete ja neid ümbritseva koe krooniline põletik
- ~ 80%
- 85% neist vanuses 12-24 aastat
  - 99% näol
  - 60% seljal
  - 15% rinnakul

# Akne tekkepõhjused

- liigne rasuproduktsioon
- karvafolliikuli-ja rasunäärme ühise viimajuhasisene liigsarvestumine
- bakteri *Propionibacter acnes*'e rohkenemine
- põletik

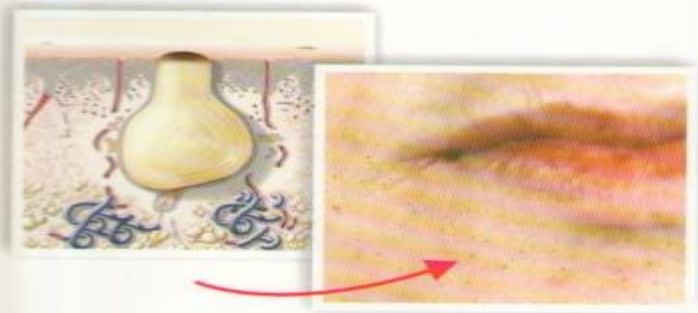


# SA TÜK nahahaiguste kliinik


	2013	2014
<b>12-16a.v</b>		
kokku	1121	1167
L70.0	827	847
L70.1	294	320
<b>17-26a.v.</b>		
kokku	2746	2759
L70.0	1909	1800
L70.1	837	959

## Komedoone on 2 tüüpi :

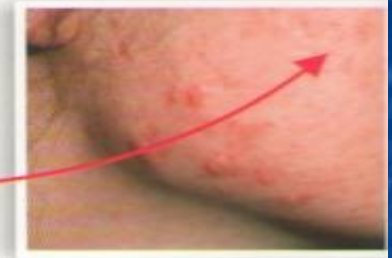- avatud komedoonid



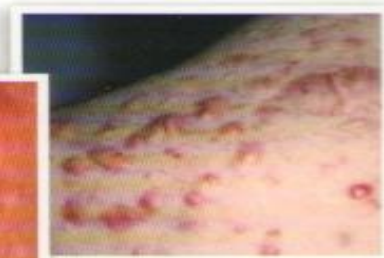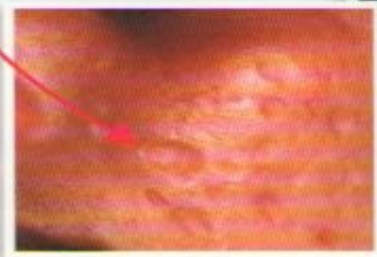- suletud komedoonid



Põletikuliste lööbeelementide paranemise järel võib nahal näha olla **lööbejärgseid pigmenteeritud laike**.

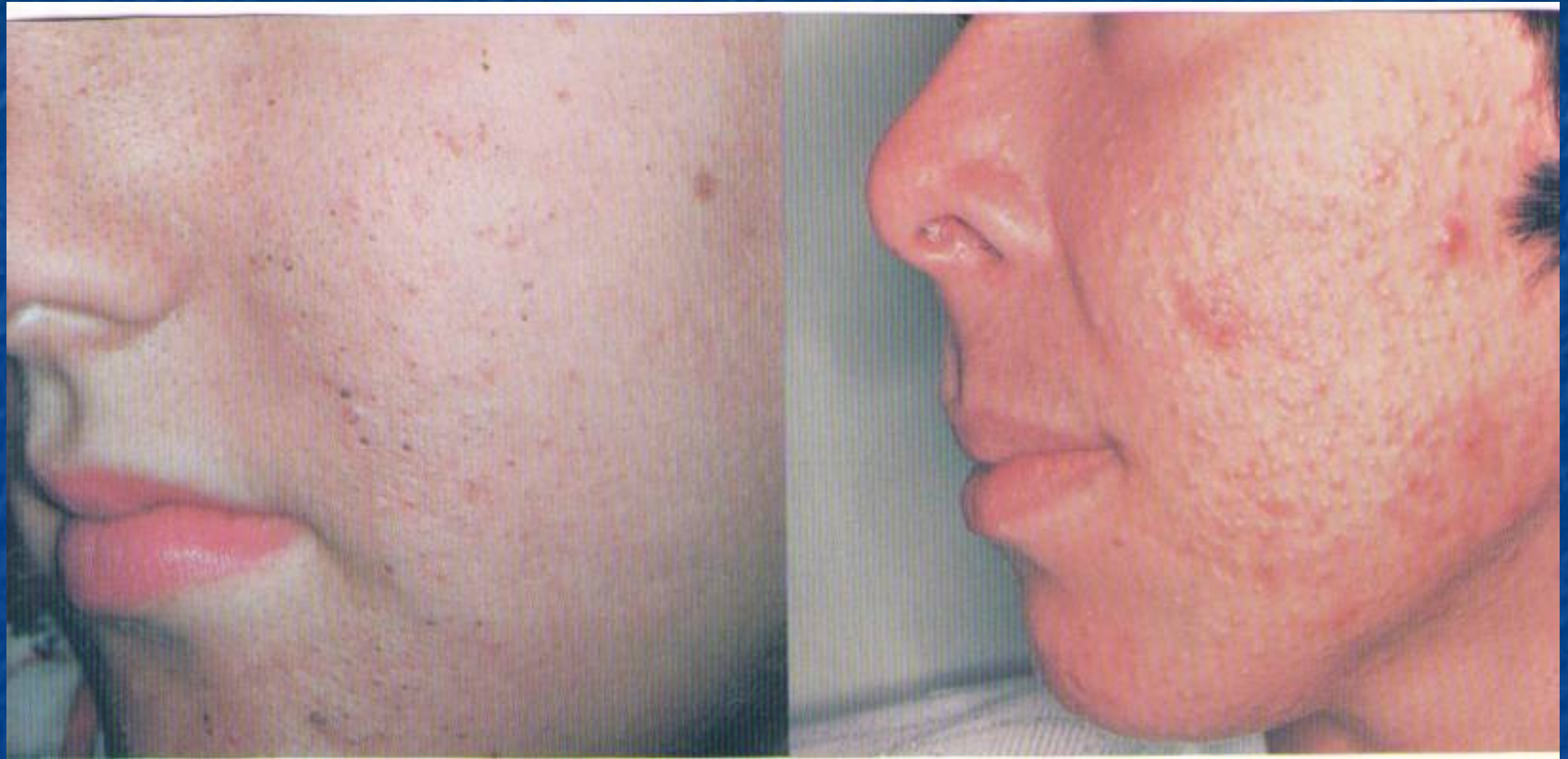

Sügavate sõlmede paranemisel võivad nahale jääda **armid**.



# Akne põhivormid

- komedogeenne e. kerge
- põletikuline papulopustulaarne e. keskmine
- sõlmelis-tsüstiline e. raske
- muud variandid



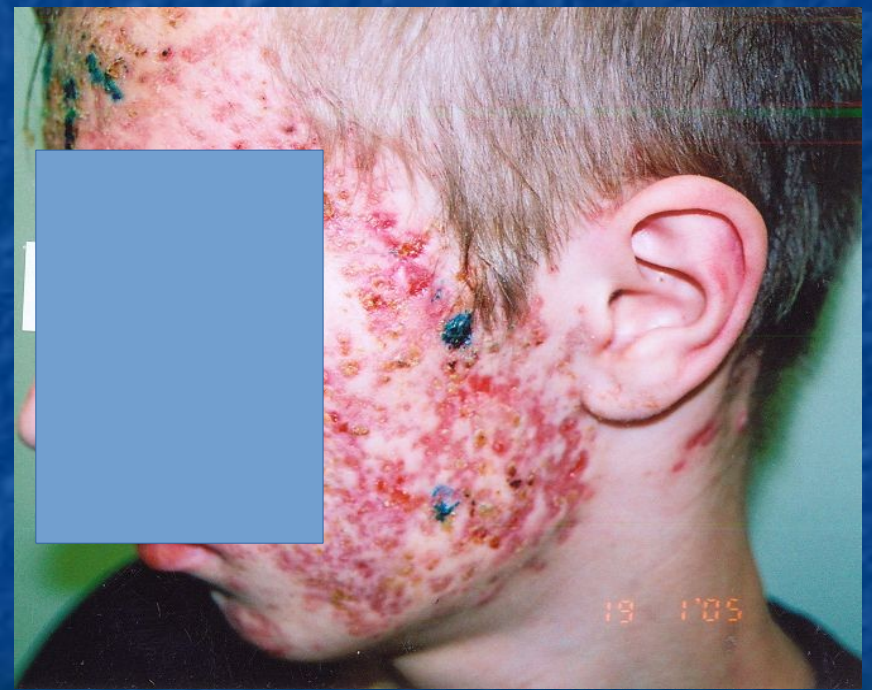
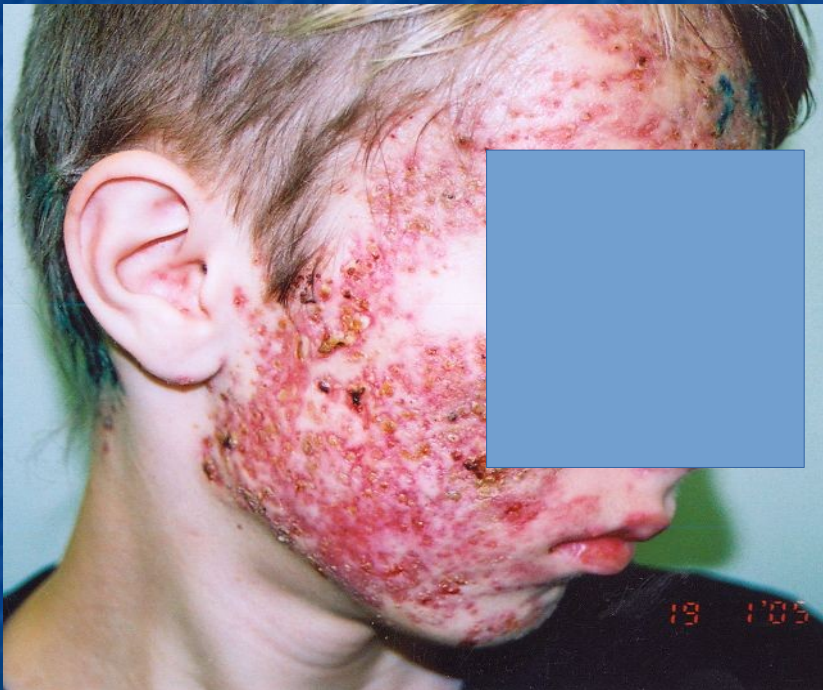
# Akne raskusaste

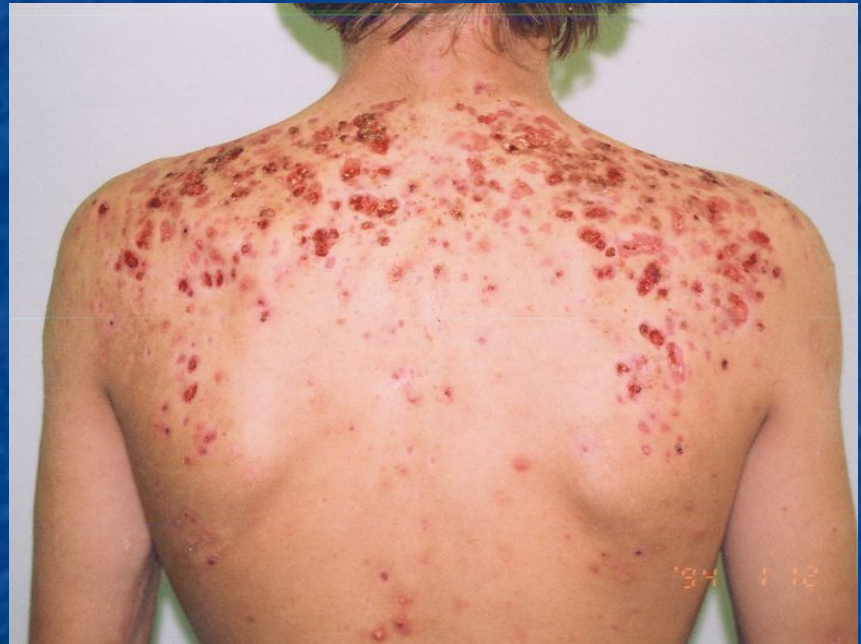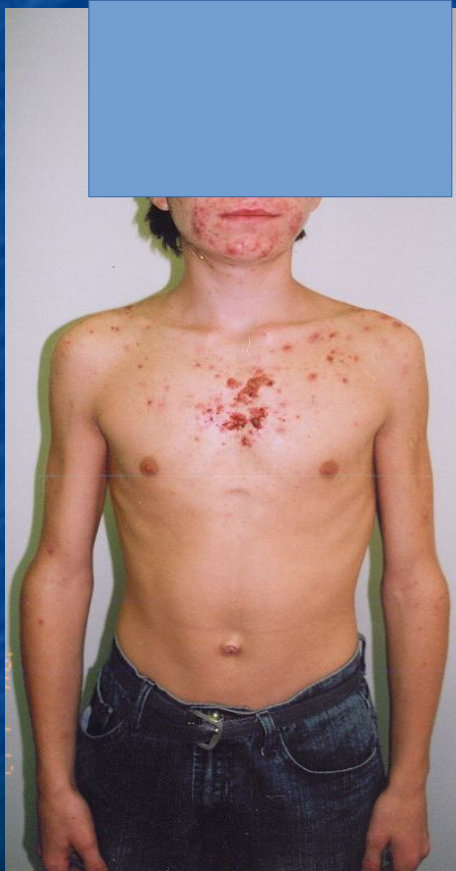- Sign-based methods
  - Mittepõletikuliste ja põletikuliste lööbeelementide loendamine
- Global assessment techniques
  - Komedoonakne
  - Kerge-mõõdukas papulopustulaarne
  - Raske papulopustulaarne, mõõdukas sõlmeline
  - Raske sõlmeline e. *Acne conglobata*
- Quality of life methods



# *Acne conglobata*



# ***Acne conglobata***



- Raske akne mõjutab oluliselt patsiendi meeleolu olles üheks depressiooni põhjuseks.

- Haiguste korral, millel puudub Eestis välja antud ravijuhis, lähtutakse Euroopa ravijuhistest
  - European Evidence-based (S3) Guidelines for the Treatment of Acne. JEADV 2012;26(Suppl.1):1-29
  - Evidence-based Recommendations for the Diagnosis and Treatment of Pediatric Acne. Pediatrics 2013 May;131Suppl3: S163-86
- Akne ravijuhend ENSAS 2001.a.

	<u>Rasueritus e vähend.</u>	<u>Sarvestumise regul.</u>	<u>Põletikvasta ne</u>	<u>Anti- bakteriaal- ne</u>
<u>Lokaalne</u> antibiootiku m	—	—	+	+
bensüül- peroksiid	—	+	—	+
aselaiinhap e	—	+	+	+
retinoid	—	+	+	+/-
<u>Süsteem- ne</u> antiandro- geenne	+	+	—	—
antibiootiku m	—	—	+	+
isotretinoiin	+	+	+	+

# Vältida

- Monoteraapiat lokaalse AB-ga → AB-resistentsus
- Paikset ravi monoteraapiana raske PP või nodulaarse akne korral → vähene efektiivsus → armid \*
- Süsteemset klindamütsiini → ravim peab jääma reservi raskete infektsioonide raviks
- Viivitamist süsteemse retinoidravi alustamisega, kui on selge näidustus

\* ravimite kõrvaltoimete tõttu ravimuuringu katkestanud pt-de arv on olnud suurem paikse ravi grupis

- JEADV 2012;26:1-29



# Sõlmelis-tsüstiline akne

- Isotretinoiin (13-cis RA)
- Süsteemne AB + lokaalselt üks järgnevatest
  - adapaleen
  - adapaleen + BPO
  - aselaiinhape

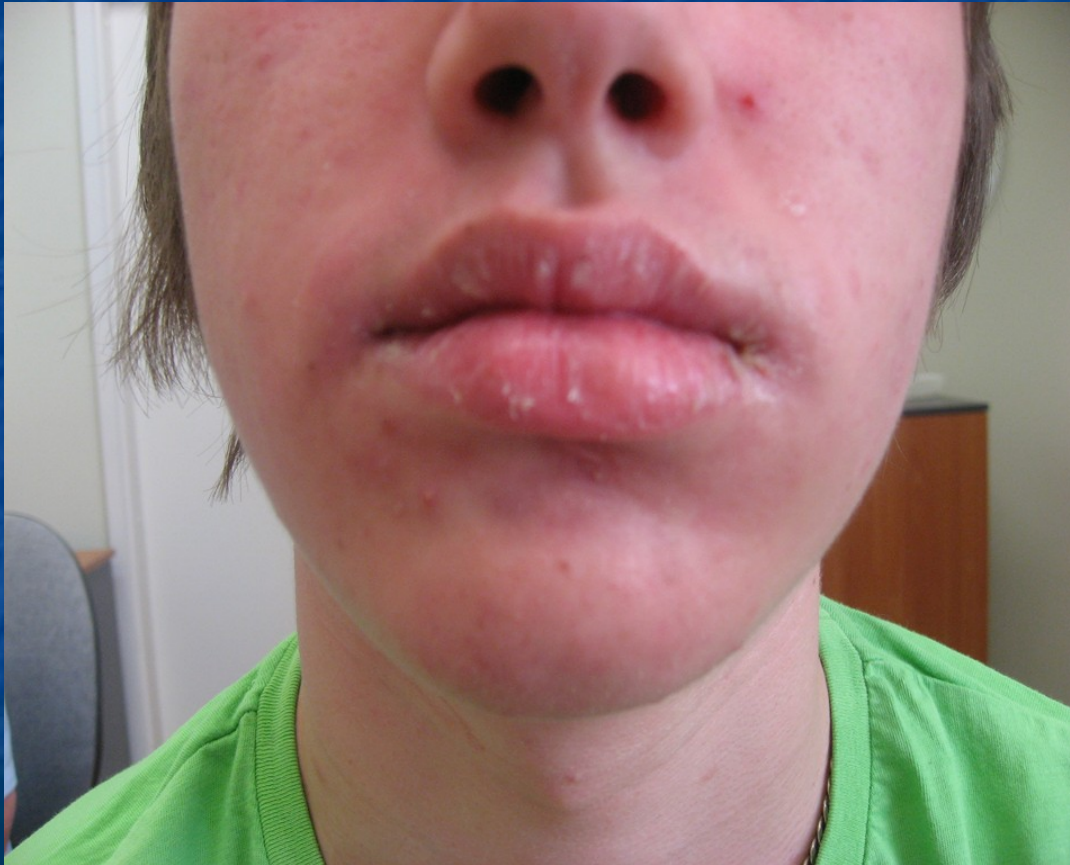# Isotretinoiin KT

- huulte kuivus, lõhed
- nina-ja silma limaskestast kuivus, ninaverejooks
- õhetus, punetus näonahal
- punetavad laigud labakätel, käsivartel

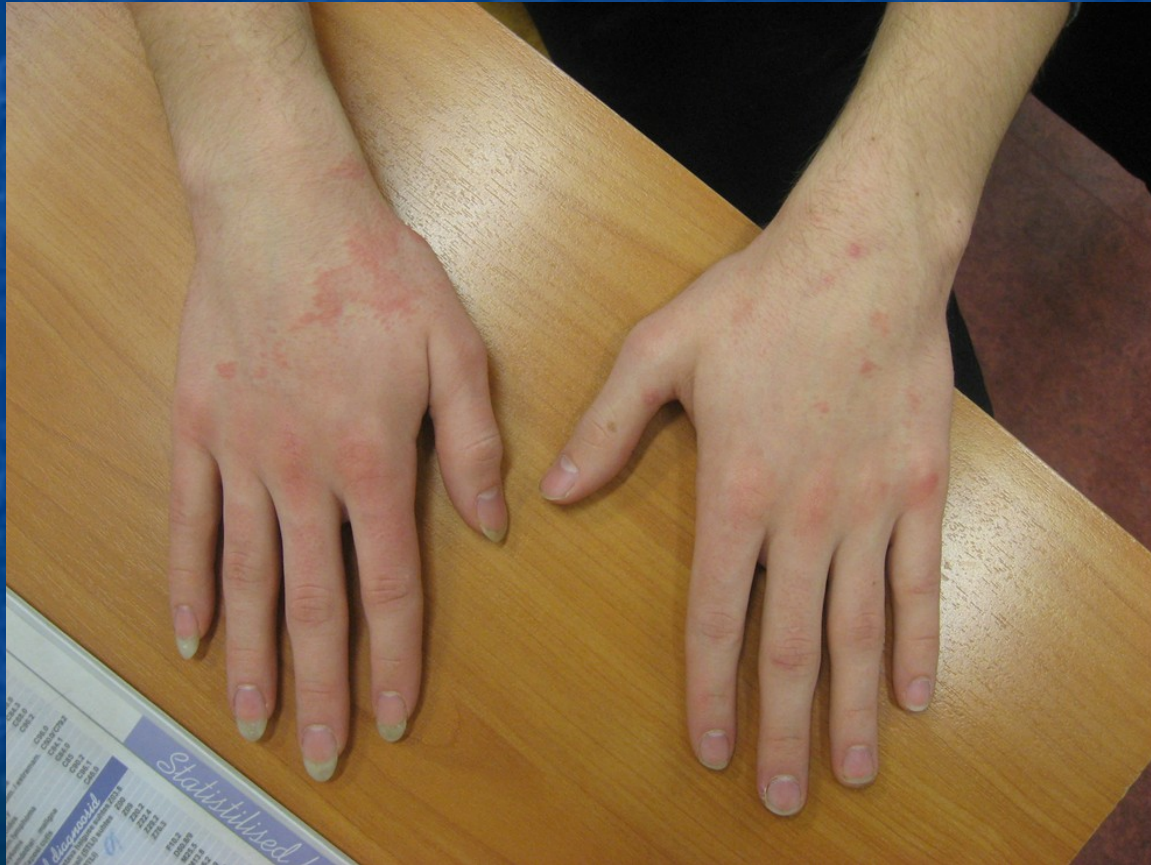tselluliit silma all

pseudoangiomatoosne ja hüeliinse stroomaga benigne fülloïdkasvaja

# Heiliit



# Dermatiit



# Retinoidid

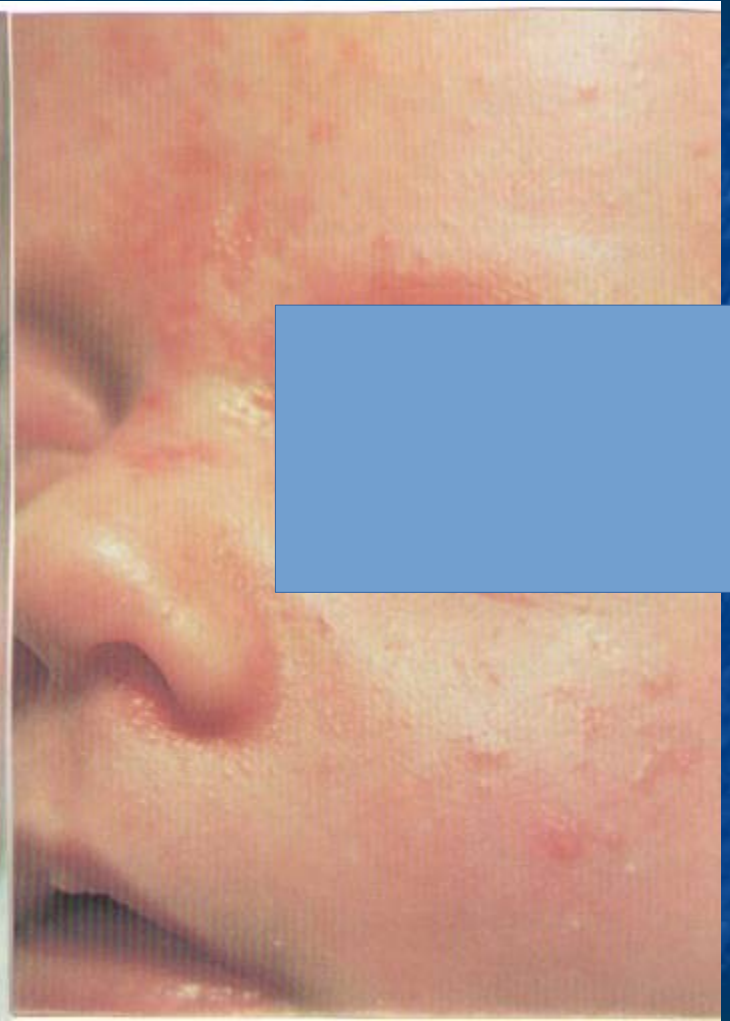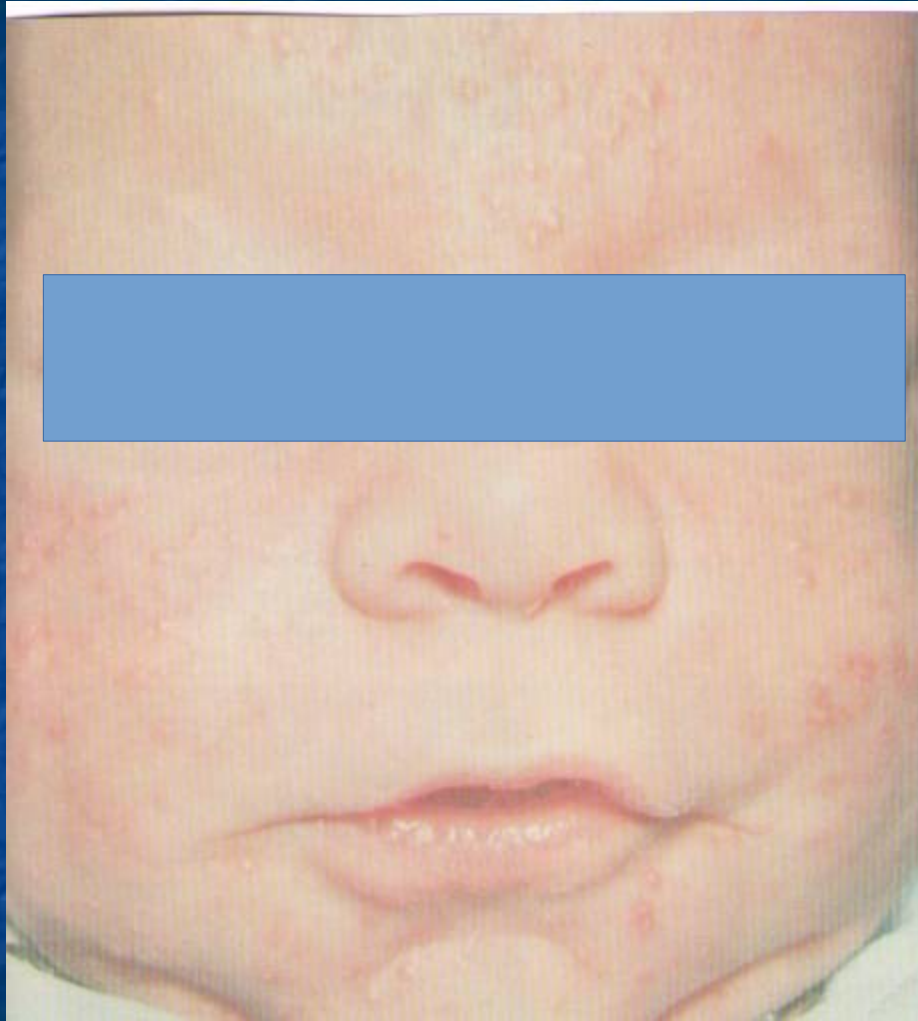vähendavad profilagriin mRNA taset, sellega häirides profilagriini konversiooni filagriiniks.

Kõrvaltoimed on annusest sõltuvad (isotretinoiin 0,5-1 mg/kg/die, 4 -(6) kuud)

- kirjanduses on arutletud depressiooni ja suitsiidiriski seoses isotretinoiiniraviga, kuid veenvad tõendid selle kohta puuduvad
- IBD ja isotretinoiin  
Akne ise võib olla IBD riskiks

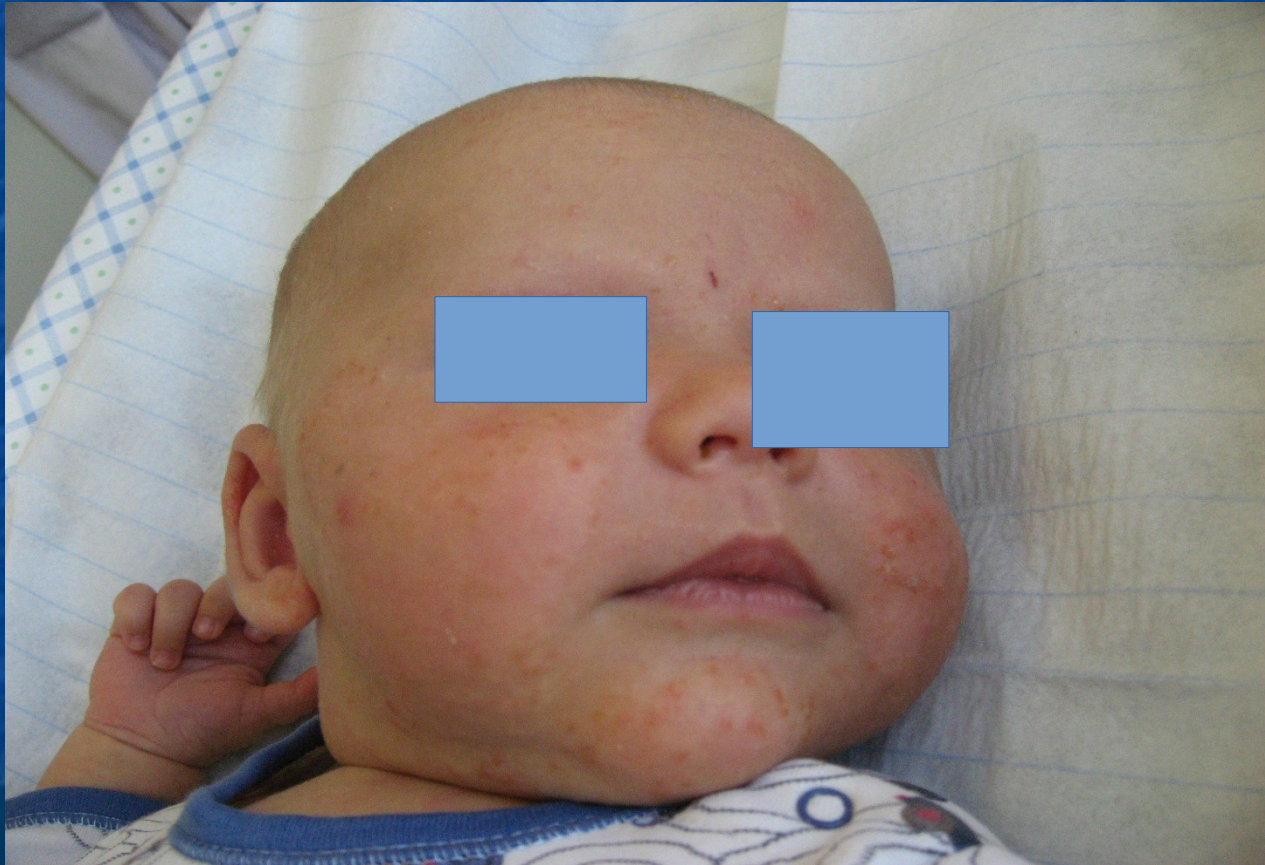# Akne erivormid

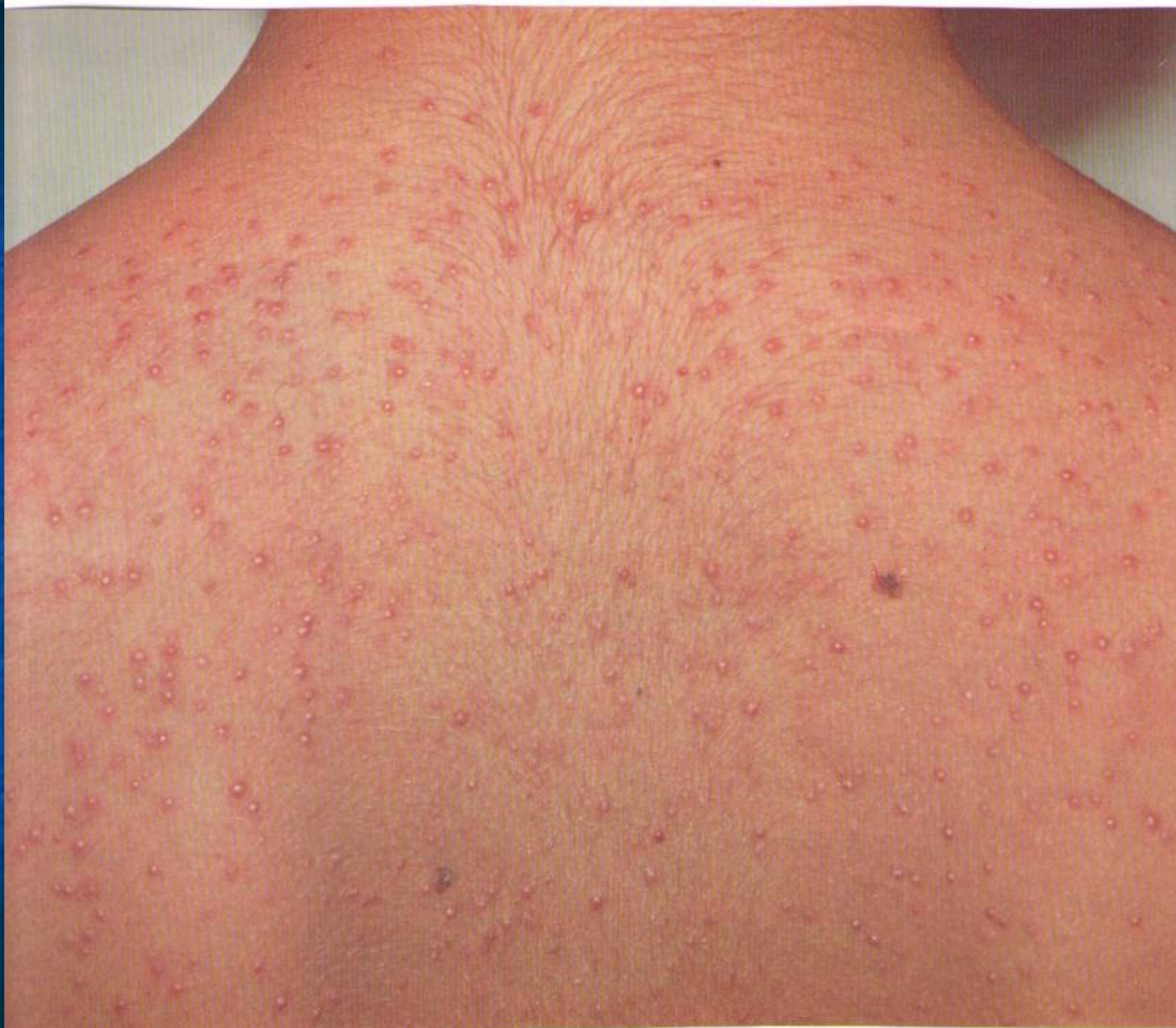- imikuea akne
- troopika akne (*Mallorca acne*)
- steroidakne
- psühhogeenne (*Acne facticia*)

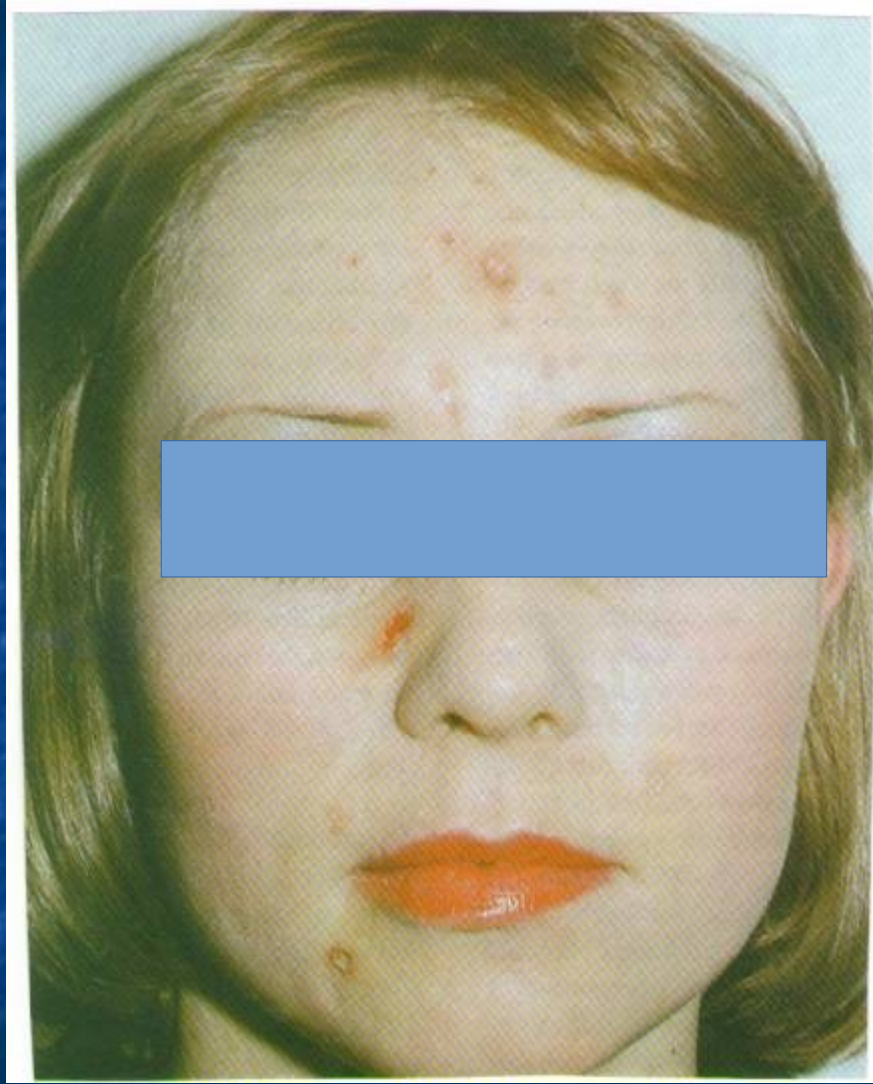



Ei ole atoopiline dermatiit







# Aknet soodustavad

- ravimid (hormoonid)
- ebasobiv nahahooldusvahend
- kuum ja niiske keskkond
- stress
- geneetiline eelsoodumus

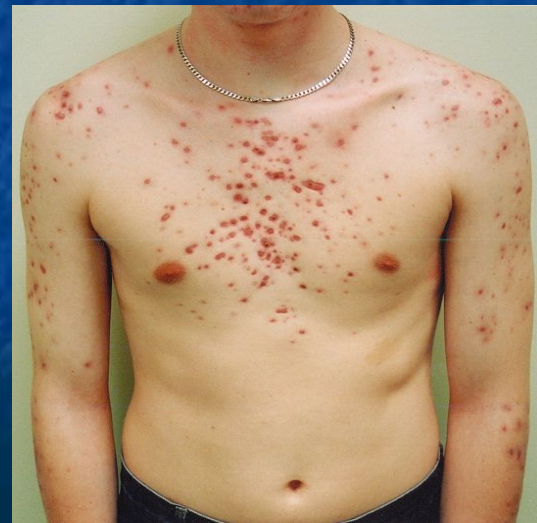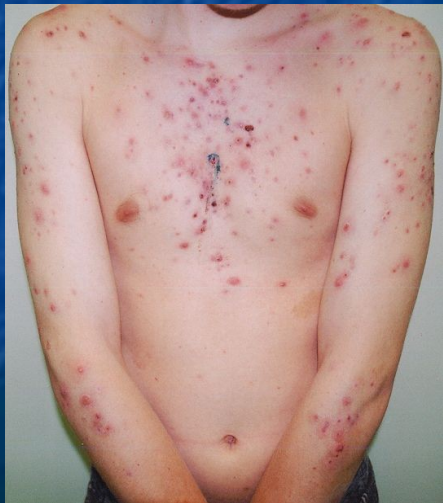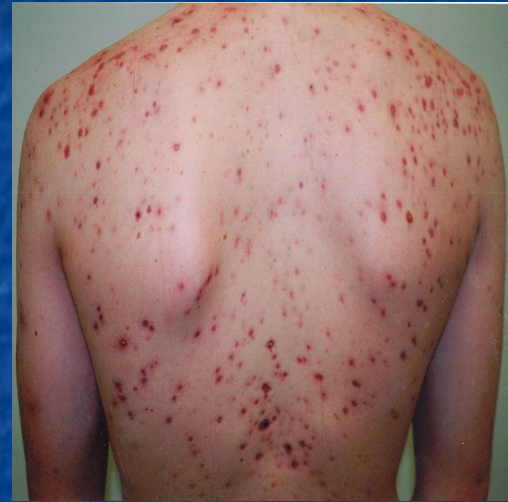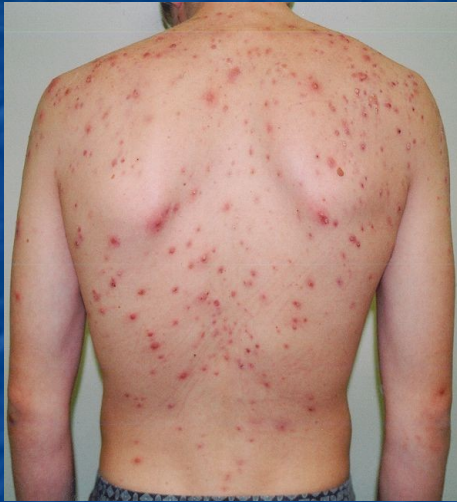# Müüdid põhjustest

- halb hügieen
- liigne šokolaadi söömine
  - vähene seksimine

# Acne fulminans

- väga raske tsüstilise akne vorm, millele kaasuvad organismi üldsümptomid
- sagedamini 12-13a.v noorukitel, poistel
- äge algus, põletikulised ja haavandunud akne tsüstid, palavik, liigesvalu, isu- ja kaalulangus.

# Acne fulminans



**Tänan kuulamast!**